

### 3.0 T MRI对颈动脉粥样硬化斑块成分分析及分型的研究

雷云<sup>1</sup>, 丁里<sup>2</sup>, 任丽香<sup>1</sup>, 毕国力<sup>1</sup>, 刘达<sup>2</sup>, 龚霞蓉<sup>1</sup>, 吴昆华<sup>1\*</sup>

#### 基金项目:

云南省卫生科技计划项目(编号: 2011WS0009)

#### 作者单位:

1. 云南省第一人民医院磁共振科, 昆明 650032
2. 云南省第一人民医院神经内科, 昆明 650032

#### 通信作者:

吴昆华, E-mail: wukunhua@hotmail.com

收稿日期: 2015-03-26

接受日期: 2015-05-07

中图分类号: R445.2; R543.4

文献标识码: A

DOI: 10.3969/j.issn.1674-8034.2015.06.007

雷云, 丁里, 任丽香, 等. 3.0 T MRI对颈动脉粥样硬化斑块成分分析及分型的研究. 磁共振成像, 2015, 6(6): 430-436.

**[摘要]** 目的 探讨3.0 T高分辨磁共振成像对颈动脉粥样硬化斑块内部成分检出及斑块稳定性判定的价值。**材料与方** 33例颈动脉粥样硬化斑块患者行MRI检查, 扫描序列包括三维时间飞跃法(3D-TOF)成像、双翻转T<sub>1</sub>加权成像、T<sub>2</sub>加权成像、质子密度(PD)加权成像及增强颈部血管成像, 研究、分析斑块内成分及其分型。**结果** 33例患者中共检出颈动脉粥样硬化斑块63个, 分型如下: I-II型占12.7%, III型占27%, IV-V型占19%, VI型占31.8%, VIII型占9.5%, 各型斑块在颈动脉3个部位的分布差异无统计学意义(*Fisher*确切概率 $P=0.106$ ); 所有检出的颈动脉斑块中稳定斑块共31个, 不稳定斑块共32个, 二者在是否出现脂质核心(LRNC)、出血(IPH)、血栓形成及纤维帽(FC)破裂方面均有统计学差异( $P<0.05$ ), 而钙化出现率无统计学差异( $P>0.05$ )。**结论** 3.0 T高分辨率MRI能识别、区分颈动脉粥样斑块内成分, 能鉴别稳定斑块和不稳定斑块, 为临床选择治疗方案及疗效评价提供指导。

**[关键词]** 颈动脉; 动脉粥样硬化; 磁共振成像

#### Carotid atherosclerotic plaque composition analysis and classification with 3.0 T MRI

LEI Yun<sup>1</sup>, DING Li<sup>2</sup>, REN Li-xiang<sup>1</sup>, BI Guo-li<sup>1</sup>, LIU Da<sup>2</sup>, GONG Xia-rong<sup>1</sup>, WU Kun-hua<sup>1\*</sup>

<sup>1</sup>Department of Magnetic Resonance, The First People's Hospital of Yunnan Province, Kunming 650032, China

<sup>2</sup>Department of Neurology, The First People's Hospital of Yunnan Province, Kunming 650032, China

\*Correspondence to: Wu KH, E-mail: wukunhua@hotmail.com

Received 26 Mar 2015, Accepted 7 May 2015

**Abstract Objective:** To discuss the capability of 3.0 T high resolution MRI to differentiate carotid atherosclerotic plaque composition and to predict plaque stability. **Materials and Methods:** Thirty-three consecutive patients with carotid atherosclerotic plaques were scanned using GE 3.0 T MRI. MRI protocols include three-dimensional time-of-flight (3D-TOF), double-inversion recovery T1 weighted image, T2 weighted image, proton density weighted image and carotid artery MRA. Plaque composition and its type were collected and analysed. **Results:** Total 63 carotid atherosclerotic plaques were found in 33 patients. According to American Heart Association classification, type I-II plaques accounts for 12.7% of total plaques, type III accounts for 27% of total, type IV-V together occupies 19% of them, type VI with number of 31.8% is the biggest in the group, and type VIII accounts for 9.5%. There was no statistically significant difference for plaque location (*Fisher's* exact test:  $P=0.016$ ). Thirty one stable plaques and 32 unstable plaques were detected of all 63 plaques. There was statistically significant difference between stable plaque group and unstable plaque group in terms of the occurrence rate of lipid rich necrotic core, hemorrhage, thrombosis and integrity of fibrous cap ( $P<0.05$ ). No significant differences were found for the number of calcification ( $P>0.05$ ) between the two groups. **Conclusion:** 3.0 T high resolution MRI has the capability to differentiate and identify plaque compositions between table plaque group and unstable plaque group. It can be an important guidance for treatment option and outcome evaluation.

**Key words** Carotid arteries; Atherosclerosis; Magnetic resonance imaging

脑卒中是威胁人类生命的最常见神经系统疾病,而颈动脉粥样硬化已经被确认为脑血管病(卒中、梗死等)的危险因素<sup>[1]</sup>,其原因包括中度狭窄或闭塞的管腔引起的血流灌注不足以及颈动脉斑块破裂、栓子脱落等原因导致颅内远端血管栓塞。近年来,随着对颈动脉斑块逐渐深入研究,许多学者发现斑块所致的管腔狭窄并非是导致缺血性脑卒中事件发生的单一因素,而与斑块内部的组成成分及斑块是否稳定密切相关。国内外有研究表明高分辨率MRI可清晰显示颈动脉管壁及粥样斑块内部各种成分,实现对斑块成分的定性定量分析,判断斑块稳定性<sup>[2-3]</sup>。本研究目的在于应用3.0 T高分辨率MRI清楚显示颈动脉粥样斑块,评价其对斑块内部组成成分检出及判定斑块性质的能力,提供临床早期诊断并预警缺血性脑卒中事件的发生。

## 1 材料与方法

### 1.1 研究对象

收集我院2013年6月至2014年12月神经内科收治的颈动脉粥样硬化斑块的患者33例(男19例,女14例),平均年龄66岁。入组标准:经B超和/或CTA证实有颈动脉粥样斑块者。排除标准:(1)有MRI检查禁忌证;(2)MRI对比剂过敏者;(3)因任何原因无法配合完成MRI检查者;(4)曾经实施颈动脉剥脱术者;(5)肾功能不全者。本研究经医院伦理道德委员会审核批准,所有受试者对本研究目的、观察方法和注射对比剂的药物不良反应知情,并签署知情同意书。

### 1.2 MRI检查技术

颈动脉血管成像使用GE Signa HDxt 3.0 T磁共振设备,八通道头颈联合线圈,固定患者下颌及头颈部,仰卧位头先进,常规先行轴位2D-TOF-MRA定位,以最大密度投影(MIP)法重建血管获得颈动脉分叉的确切位置,并在颈动脉分叉部上下各2 cm范围内垂直于血管行横断面3D-TOF-MRA、DIR-T1WI、FSE-T2WI、PDWI扫描,其中T2WI序列分别行抑脂与不抑脂扫描,辅以斜矢状面T2三维容积扫描,最后行增强颈部血管成像,所有序列均使用外周门控技术。每个病人平均扫描时间约40 min。各序列扫描参数具体如表1。

表1 各序列扫描参数

Sequences	AX-2D-TOF	AX-3D-TOF	FSE-T2WI	DIR-T1WI	PDWI
TR (ms)	6.4	25	2000	800	2000
TE (ms)	2.4	3.9	89	15.3	15.8
FOV (cm)	21 × 5.6	14 × 14	14 × 14	14 × 14	14 × 14
Slice thickness (mm)	3.6	2.0	4.0	4.0	4.0
Scan matrix	256 × 160	320 × 256	320 × 256	288 × 192	320 × 256
NEX	1	1	6	2	6

由2名有经验的影像科医师分别评价颈动脉斑块,判断斑块内部成分的信号改变,并根据修正后的AHA粥样硬化斑块MRI分型标准进行分型。

### 1.3 图像分析及诊断

图像分析内容主要包括:(1)首先对图像质量进行评估、筛选,其中管壁结构及管腔轮廓不清、低信噪比者,并有明显血管搏动伪影的图像将不计入统计;(2)对颈动脉分叉部上下约2 cm范围内颈总动脉(common carotid artery, CCA)、分叉处(carotid artery bifurcation, CA bifurcation)、颈内动脉(internal artery, ICA)3个部位斑块内成分(脂质核心、出血、血栓形成、钙化)及斑块纤维帽表面状况(完整或破裂)进行判断;(3)依据美国心脏协会(AHA)修正后动脉粥样斑块MRI分型标准<sup>[4]</sup>: I - II型,管壁厚度接近正常,管壁无钙化; III型,内膜弥漫增厚或小的无钙化偏心性斑块; IV - V型,含有较大的坏死脂核、覆有纤维帽的斑块,可伴少量钙化; VI型,斑块表面溃疡,或斑块内出血、血栓形成; VII型,钙化斑块; VIII型,无脂核的纤维斑块,可伴少量钙化。根据斑块内不同成分在MRI上的信号差异(详见表2),对所有检出的斑块进行成分判定并分型, MRI信号差异的判别以同侧胸锁乳突肌为参照。

稳定性斑块和不稳定性斑块的区分:斑块稳定性判定标准方面有一定的争议。Cai等<sup>[4]</sup>将颈动脉易损斑块定义为富脂质核心(AHA IV - V型)和伴有斑块内出血、纤维帽破裂和(或)突入管腔的钙化结节(AHA VI型)的复杂斑块,其他学者<sup>[5-6]</sup>认为IV - V型和VI型斑块即为“复杂易损斑块”。据此,本组中将符合美国心脏协会IV、V和VI型分

表2 斑块内各成分在MRI上的信号差异  
Tab. 2 MRI signal of different plaque compositions

Plaque components	3D-TOF	T1WI	T2WI	PDWI
Lipid component	Iso-intensity	Iso to hyper-intensity	Iso to hyper-intensity	Iso to hypo-intensity
Lipid rich necrotic core	Iso-intensity	Slightly hyper-intensity	Slightly hyper-intensity	Slightly hyper-intensity
Fibrous component	Iso to hypo-intensity	Slightly hyper to hyper-intensity	Slightly hyper to hyper-intensity	Iso to hyper-intensity
Fresh hemorrhage	Hyper-intensity	Iso to hyper-intensity	Hyper-intensity	Hyper-intensity
Chronic hemorrhage	Hypo-intensity	Hypo-intensity	Hypo-intensity	Hypo-intensity
Thrombus	Hypo-intensity	Hypo-intensity	Hypo-intensity	Hypo-intensity
Calcification	Hypo-intensity	Hypo-intensity	Hypo-intensity	Hypo-intensity
Integrated fibrous cap	Hypo-intensity	Iso to hyper-intensity	Iso to hyper-intensity	Iso to hyper-intensity

型标准的斑块归类为不稳定斑块，其余类型归类为稳定斑块。斑块中脂质核心体积占斑块总体积的比率在斑块稳定性的判定方面有重要的作用，是重要的量化指标之一，Kolodgie FD等人<sup>[7]</sup>的研究发现脂质核心所占斑块体积比例>40%为易损斑块的主要组织病理学诊断标准之一，本组以此数据作为脂质核心在稳定斑块和不稳定斑块中的分类参考标准。

1.4 统计学方法

采用SPSS 17.0软件包进行统计学处理，将所有经MRI图像分析后的颈动脉斑块进行分型，统计各型病变分布于颈总动脉、分叉处及颈内动脉(颈动脉分叉部上下约2cm范围内)情况，进行Fisher确切概率检验， $P < 0.05$ 有统计学意义。所有颈动脉斑块根据分型分为稳定斑块组和不稳定斑块组，用Fisher确切概率法评估两组斑块内脂质核心、出血、血栓形成、钙化及纤维帽破裂的情况差异。对脂质核心及出血体积进行测量，计算其所占斑块体积百分比，采用MedCalc医学统计学软件行斑块内出血体积百分比ROC曲线分析，评估脂质核心大小在诊断不稳定斑块中的意义以及分析斑块出血体积百分比在判定斑块性质方面的最佳诊断阈值。

2 结果

2.1 斑块各型病变的分布

33例患者MRI检查的图像质量均符合研究要求，共发现颈动脉粥样硬化斑块63个，其中I-II型占12.7%，III型占27%，IV-V型占19%，VI型占31.8%，VIII型占9.5%。各型病变具体分布情况见

表3。统计结果显示各型斑块在颈动脉3个部位的分布差异无统计学意义(Fisher确切概率 $P=0.106 > 0.05$ )。

表3 各型斑块位于颈动脉3个不同部位的分布表  
Tab. 3 Plaque type distribution at three different locations of carotid artery

Locations	Type I - II	Type III	Type IV - V	Type VI	Type VIII	Total
CCA	6	10	3	5	2	26
CA bifurcation	0	2	3	2	2	9
ICA	2	5	6	13	2	28
Total	8	17	12	20	6	63

2.2 斑块各成分的MRI信号表现

本组颈动脉粥样硬化斑块在MRI上均表现为环形或偏心性管壁增厚，伴或不伴有局部的新月形或半月形信号突入管腔，因各型斑块所含成分不同，且可同时含有多种成分，故MRI表现有所差异。斑块脂质成分在3D-TOF像上呈等信号，T1WI、PDWI上多为等信号或稍低信号，T2WI上呈稍低信号，发生脂质坏死后于各序列信号增高；钙化则为点条状低信号，本组病例均由CT扫描予以证实(图1)；斑块内新鲜出血在所有序列上均为高信号，血栓形成时表现为管腔内低信号充盈缺损(图2)；完整的纤维帽在3D-TOF上呈带状低信号，在T1WI、PDWI、T2WI上呈等或较高信号，发生纤维帽破溃时，可显示3D-TOF像完整低信号带缺乏，纤维帽破口与管腔相通，增强扫描后可显示纤维帽明显强化(图3)；以纤维成分为主的斑块在3D-TOF像上为等或略低信号，T1WI、PDWI上为等及稍高信号，T2WI上为稍高信号(图4)。

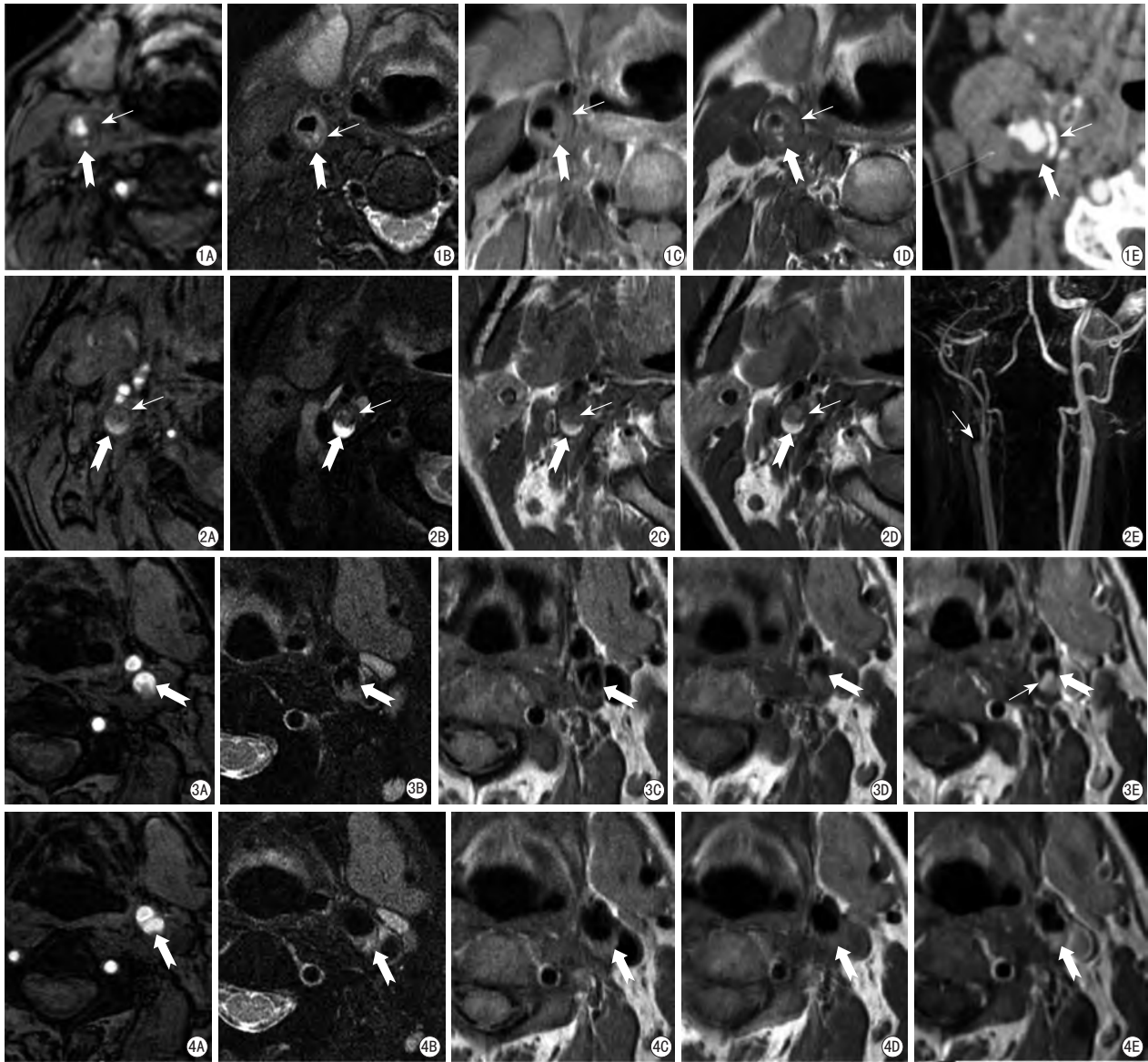


图1 粗箭示右侧颈总动脉后侧壁增厚, 3D-TOF像(A)及T2WI(B)为稍低信号, T1WI(C)为稍高信号, PDWI(D)为等信号, 增厚的管壁内见点条状高低混杂信号, 多为含有纤维和脂质成分的复杂斑块(IV-V型)。细箭示管壁内各序列条状低信号病灶, 同层面CT上呈高密度证实为钙化(E)  
 图2 右侧颈内动脉斑块内新鲜出血并血栓形成(VI型)。粗箭示新鲜出血在3D-TOF像(A)、T2WI(B)、T1WI(C)、PDWI(D)均呈高信号。细箭示血栓呈各序列管腔内低信号充盈缺损, 颈动脉MRA(E)示右侧颈内动脉起始部管腔闭塞  
 图3 粗箭示左侧颈内动脉纤维帽破裂。3D-TOF像(A)示破裂处以高信号血流填充, T2WI(B)、T1WI(C)、PDWI(D)示破裂纤维帽局部向腔内突出, 细箭示增强后纤维帽明显强化(E)  
 图4 粗箭示左侧颈动脉分叉部后侧壁纤维斑块(VIII型), 3D-TOF(A)上表现为等信号, T2WI(B)上为稍高信号, T1WI(C)、PDWI(D)上表现为等或稍高信号, CE-T1WI(E)显示明显均匀强化

**Fig. 1** Thick arrow shows complex plaque which contains fibrous and lipid component in right ICA (Type IV-V Plaque). Lesion appears slightly hypo-intensity on 3D-TOF (A) and T2WI images (B), slightly hyper-intensity on T1WI images (C), iso-intensity on PDWI images (D), dot and strip like mixed signals inside the thick wall represent fibrous and lipid rich components plaque. The thin arrow shows strip like hypo-intensity calcification in all sequences which proved by CT scan (E). **Fig. 2** Plaque which contains fresh hemorrhage and thrombus in right ICA (Type VI plaque). The fresh hemorrhage component (thick arrow) appears hyper-intensity on all 3D-TOF images (A), T2WI images (B), T1WI images (C), PDWI images (D). Thrombus (thin arrow) appears filling defect in all sequences, aproved by carotid MRA (E). **Fig. 3** Rupture of fibrous cap in left ICA (Thick arrow). Hyper-intensity blood flow fills the fissure of ruptured fibrous cap on 3D-TOF images (A). Ruptured fibrous cap extends into carotid lumen on T2WI images (B), T1WI images (C), and PDWI images (D). The fibrous cap enhancement is significant (E). **Fig. 4** Fibrous component plaques (Type VIII plaque) in the left CA bifurcation demonstrates iso-intensity on 3D-TOF images (A), slightly hyper-intensity on T2WI images (B), iso to hyper-intensity on T1WI images (C) and PDWI images (D). Homogeneous enhancement of fibrous component plaque was showed on CE-T1WI images (E).

2.3 稳定斑块和不稳定斑块内成分差异比较

本组共检出63个颈动脉粥样硬化斑块，其中稳定斑块共31个，含脂质核心者5个，伴有出血者4个，有血栓形成者0个，含有钙化者7个，出现纤维帽浅溃疡2个；不稳定斑块共32个，含脂质核心者共26个，伴有出血者11个，血栓形成者8个，含有钙化者3个，发生纤维帽破裂者12个(具体见表4)，上述斑块均非由单一成分组成，部分斑块可同时含有两种或两种以上成分。本组数据采用Fisher确切概率法进行统计学分析，结果显示不稳定斑块组出现脂质核心、出血、血栓形成及纤维帽破裂数明显高于稳定斑块组，差异有统计学意义( $P < 0.05$ )。而稳定斑块组和不稳定斑块组中钙化出现率比较无统计学差异( $P > 0.05$ )。不稳定斑块组含脂质核心者共26个，其中脂质核心

所占斑块体积比 $>40\%$ 的斑块有20个，稳定斑块组含脂质核心者5个，其脂质核心占斑块体积比均 $<40\%$ 。

2.4 斑块内出血百分比ROC曲线分析

以31个稳定斑块作为对照组，以32个不稳定斑块作为病例组，分别测量两组斑块内出血体积，行斑块内出血体积百分比ROC曲线分析，寻找最佳诊断阈值。本组结果显示斑块内出血体积百分比曲线下面积为0.630，95%可信区间为(0.517, 0.748)， $P=0.0130 < 0.05$ 有统计学意义，其最佳诊断阈值为16.7%，敏感性为34.38%，特异性为100%(图5)。

3 讨论

近年来，越来越多的研究证实，颈动脉斑块的危险性取决于质而不是量<sup>[4, 8]</sup>，在临床缺血性脑卒中事件发生之前筛查和稳定性的评估是目前影像学诊断的重点，随着影像技术的发展，MRI已越来越多地应用于颈动脉斑块的检查，不仅能确定斑块的范围和分布，还能够在体显示和区分斑块内脂质核心、出血、血栓、钙化及纤维帽情况<sup>[9-10]</sup>。

3.1 斑块AHA分型及斑块成分的MRI表现

本研究中的I-II型斑块与以往文献报道一致，认为是早期病变，均表现为正常管壁或管壁稍有增厚但接近正常，无钙化征象。

III型斑块在本研究中较多见，通常认为是早期向进展期病变过渡的一型，多以脂质成分为主，其MRI主要表现为管壁内膜环形增厚或呈小的偏心性半月形增厚，T2WI信号稍低，T1WI、PDWI上呈等信号。此型斑块可致管腔轻度变窄，但病变稳定，脑卒中发生率低。

IV-V型斑块成分复杂，可同时含有多个成分，不同文献所描述的脂质信号有一定差异，主要因为其信号强度不同于体内脂肪信号，且与体内液性状态下的胆固醇信号也不同<sup>[11]</sup>，本研究中斑块脂质信号在3D-TOF像上呈等信号，T1WI、PDWI为等或稍高信号，T2WI上呈等或稍低信号，发生脂质坏死后各序列信号均有明显增高；斑块伴有钙化时在所有序列上均呈低信号，CT平扫可予以证实；纤维帽在TOF上表现为斑块表面与管腔之间连续低信号带，T1WI、PDWI、T2WI

表4 稳定斑块组与不稳定斑块组成分比较

Tab. 4 Comparison of plaque compositions between stable plaque group and unstable plaque group

Group	Plaque compositions				Ruptured fibrous cap
	Lipid rich necrotic core	Hemorrhag	Thrombosis	Calcification	
Stable plaque group	5	4	0	7	2
Unstable plaque group	26	11	8	3	12
P	0.000	0.043	0.003	0.138	0.003

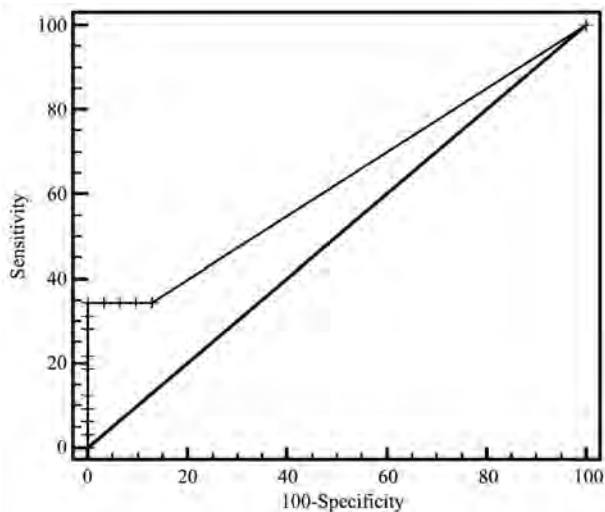


图5 斑块内出血百分比ROC曲线分析图

Fig. 5 ROC curve analysis diagram of intraplaque hemorrhage percent

上信号较高。

VI型斑块在本研究中最多见,一般认为与脑缺血性事件(TIA或脑卒中)有关<sup>[12]</sup>,因斑块的破裂可造成栓子脱落,同时发生斑块内积血并诱导斑块表面血栓形成。斑块内出血信号随时间变化而不同,若为复杂斑块合并少量出血,则在MRI上分型尚存在一定困难,本研究中斑块内新鲜出血在T1WI、T2WI、3D-TOF上表现为高信号,血栓形成时可致管腔闭塞,于3D-TOF像上呈充盈缺损区,在增强颈部血管成像上可显示出闭塞管腔的范围。高分辨率MRI不仅能够显示纤维帽的完整性,还能对其有无破裂作出判断,当纤维帽发生破裂或形成溃疡时,其表面不规则可局部突入管腔,3D-TOF像可见完整的低信号带缺乏并以高信号血流填充,其余序列可显示破溃处与管腔相通。既往有研究发现对比增强能提高纤维帽的分辨能力,且重复检测纤维帽的一致性也较好<sup>[13-15]</sup>。本研究中增强T1WI扫描证实了这一观点,显示纤维帽的明显均匀强化,提高了纤维帽的检出性。

VII型斑块为相对稳定的钙化斑块,MRI虽不如CT敏感,但也可以清楚显示钙化成分,结合CT扫描可予证实。本研究中未见此型典型病例。

VIII型斑块为无脂核的纤维斑块,表现为管壁显著增厚,本组部分病例斑块内脂质成分和纤维成分在平扫各序列中信号强度相近,较难区分,但因斑块内的纤维组织自由水含量较多<sup>[11]</sup>,TOF、T1WI以等信号居多,而T2WI、PDWI上较脂质成分相比信号稍高,且T1WI增强扫描纤维成分显示明显均匀强化,而脂质成分通常无强化,可资鉴别。因管壁增厚明显,故此型斑块常导致管腔明显狭窄。

### 3.2 斑块成分在性质判断上的差异

大量前瞻性研究结果显示,颈动脉高危斑块的主要形态学特征为较大的富脂质核心、斑块内出血、纤维帽破裂等,这些特征与缺血性卒中发病风险密切相关<sup>[16]</sup>。另外,许多学者认为引发临床缺血性脑卒中事件发生可能是斑块多种成分相互作用的结果,而斑块不稳定是导致临床缺血性脑卒中发生的重要因素。

#### 3.2.1 脂质核心

既往研究认为脂质核心在斑块内比例的增加

将加重斑块的负荷,引起破裂,从而引起缺血性脑卒中事件的发生<sup>[17]</sup>,本研究统计数据结果显示,不稳定斑块出现脂质核心比例明显高于稳定斑块,比较有统计学差异( $P < 0.05$ ),提示脂质核心的出现与斑块不稳定性有一定的联系。另有学者<sup>[18]</sup>认为脂质核的大小及组成对于斑块破裂影响亦较大,脂质核所占斑块比例 $> 40\%$ 时斑块易于破裂,本组26个含有脂质核心的不稳定斑块中脂质核心面积 $> 40\%$ 的斑块有20个,所占比例约为76.92%,可见较大的脂质核心是斑块易损特征之一,如若正确判断斑块的危险性还需综合多种因素来分析。

#### 3.2.2 出血及血栓形成

前瞻性研究发现斑块内出血可加速动脉粥样硬化的进程并诱导斑块表面血栓形成,斑块内出血被认为是稳定斑块向危险斑块进展的重要标志。Moody等<sup>[19]</sup>认为出血是出现临床症状的一种有力刺激因素,本研究统计结果显示不稳定斑块内发生出血、血栓的数目较稳定组斑块的明显,差异有统计学意义( $P < 0.05$ )。本组斑块出血体积所占斑块体积百分比ROC曲线分析结果显示最佳诊断阈值为16.7%,敏感性为34.38%,特异性为100%。根据上述结果认为斑块内发生明显出血时也是判定斑块易损性的特征之一,其或与斑块其他易损特性如脂质核心、纤维帽状态等共同加速斑块进展存在关联。但国内外目前对于出血与临床症状的关系存在争议,出血的时相、发生部位及速度都是应该考虑的因素,要评估其对临床症状的危险性,可能还需加大样本量并对出血多种情况进行分组来进一步研究。

#### 3.2.3 钙化

目前关于钙化是否导致斑块不稳定这一结论尚有争议,国内徐贤等<sup>[20]</sup>认为边缘不规则表面钙化更易导致斑块破损及伴有出血,影响斑块的稳定性或增加破裂的风险,而国外部分学者认为钙化不会影响粥样硬化斑块的稳定性。本研究中稳定斑块和不稳定斑块中钙化发生率比较差异无统计学意义( $P > 0.05$ ),故斑块有无钙化对与斑块性质的判定并无直接相关性,这一结论与国外研究结果一致。

#### 3.2.4 纤维帽状态

一般认为斑块表面纤维帽破裂或溃疡形成是斑块不稳定性的高度敏感标志。目前多数研究认为引发相应临床缺血症状的斑块较无症状者斑块有更多的纤维帽破裂<sup>[21-23]</sup>。本研究与其观点相符,结果示不稳定斑块发生纤维帽破裂的比例明显高于稳定斑块,其差异有统计学意义( $P < 0.05$ ),证实了纤维帽破裂或溃疡形成是导致斑块不稳定的重要原因,是缺血性脑卒中风险增加的重要因素。

### 3.3 本研究尚存在的不足

本研究采用的线圈为八通道头颈联合线圈,较专用颈动脉相控阵线圈相比,信噪比有所减低,对准确判定斑块内成分信号有一定影响。另外,由于尚未购置专用的颈动脉粥样硬化斑块分析软件,斑块内成分的量化分析全由手工完成可能会导致偏差。

### 参考文献 [References]

- [1] Dai JP. We must pay special attention to MR imaging for evaluation of vulnerable plaque. *Chin J Magn Reson Imaging*, 2010, 1(6): 406-407. 戴建平. 重视MRI对易损斑块的研究. *磁共振成像*, 2010, 1(6): 406-407.
- [2] Yuan C, Miller ZE, Cai JM, et al. Carotid Atherosclerotic Wall Imaging by MRI. *Neuroimag Clin N Am*, 2002, 12(3): 391-401.
- [3] Kramer CM. Magnetic Resonance Imaging to Identify the High-Risk Plaque. *Am J Cardiol*, 2002, 90(Suppl): 151-171.
- [4] Cai JM, Hatsukami TS, Ferguson MS, et al. Classification of Human Carotid Atherosclerotic Lesions with in Vivo Multicontrast Magnetic Resonance imaging. *Circulation*, 2002, 106(11): 1368-1373.
- [5] Xu YF, Wei CS, Wang ZC, et al. Carotid Atherosclerotic Plaque: MR Imaging at 3.0 T Magnetom. *J Pract Radiol*, 2010, 26(1): 19-20. 许云飞, 尉传社, 王峥超, 等. 颈动脉粥样硬化斑块的3.0 T MR成像研究. *实用放射学杂志*, 2010, 26(1): 19-20.
- [6] Zhao HL, XU JR. Determination Of Carotid Artery Atherosclerotic Lesion Type Using High Resolution MRI at 3 Tesla. *Chin Comput Med Imag*, 2007, 13(3): 158-162. 赵辉林, 许建荣. 3.0 T高分辨MRI对颈动脉斑块分型的研究. *中国医学计算机成像杂志*, 2007, 13(3): 158-162.
- [7] Kolodgie FD, Burke AP, Farb A, et al. The thin-cap fibroatheroma: a type of vulnerable plaque: the major precursor lesion to acute coronary syndromes. *Curr Opin Cardiol*, 2001, 16(5): 173-181.
- [8] Pende A, Dallegri F. Is the Carotid Plaque Rupture a Pivotal Event in Stroke Pathogenesis? Update on the Role of the Intraplaque Inflammatory Processes. *Curr Vasc Pharmacol*, 2013, 13(2): 1570-1611.
- [9] Nieuwstadt HA, Geraedts TR, Truijman MT, et al. Numerical simulations of carotid MRI quantify the accuracy in measuring atherosclerotic plaque components in vivo. *Magn Reson Med*, 2014, 71(1): 188-201.
- [10] Liu D, Wang Q, Cai J, et al. Quantitative measurement of carotid atherosclerotic plaque by high-resolution three-dimensional black-blood magnetic resonance imaging. *Journal of Southern Medical University*, 2013, 33(3): 365-369.
- [11] Zheng YN, Liu GR, Wang BJ. Magnetic resonance imaging of carotid atherosclerotic plaque components. *Int J Cerebrovasc Dis*, 2013, 21(1): 51-53. 郑雅楠, 刘国荣, 王宝军. 颈动脉粥样硬化斑块成分的磁共振成像. *国际脑血管病杂志*, 2013, 21(1): 51-53.
- [12] Hatsukami TS, Ross R, Yuan C, et al. Visualization of fibrous cap thickness and rupture in human atherosclerotic carotid plaque in vivo with high-resolution magnetic resonance imaging. *Circulation*, 2000, 102(9): 959-964.
- [13] Kwee RM, van Engelsehoven JM, Mess WH, et al. Reproducibility of fibrous cap status assessment of carotid artery plaques by contrast-enhanced MRI. *Stroke*, 2009, 40(9): 3017-3021.
- [14] Redgrave JN, Gallllagher P, Lovett JK, et al. Critical cap thickness and rupture in symptomatic carotid plaques: the Oxford Plaque Study. *Stroke*, 2008, 39(6): 1722-1729.
- [15] Cai J, Hatsukami TS, Ferguson MS, et al. In vivo quantitative measurement of intact fibrous cap and lipid-rich necrotic core size in atherosclerotic carotid plaque: comparison of high-resolution, contrast-enhanced magnetic resonance imaging and histology. *Circulation*, 2005, 112(22): 3437-3444.
- [16] Yuan C, Zhao XH. MR imaging of vulnerable plaque: consensus and challenges. *Chin J Magn Reson Imaging*, 2010, 1(6): 429-431. 苑纯, 赵锡海. 易损斑块磁共振成像: 共识与挑战. *磁共振成像*, 2010, 1(6): 429-431.
- [17] Takaya N, Yuan C, Chu B, et al. Association between carotid plaque characteristics and subsequent ischemic cerebrovascular events: a prospective assessment with MRI-initial results. *Stroke*, 2006, 37(3): 818-823.
- [18] Yu XY, Zhou DL, Hao D, et al. Application of optical coherence tomography in detecting rabbit vulnerable abdominal artery plaques. *Chin J Geriatr Heart Brain Vessel Dis*, 2014, 16(12): 1265-1268. 于熙滢, 周大亮, 郝丹. 光学相干断层成像检测家兔腹主动脉易损斑块的实验研究. *中华老年心脑血管病杂志*, 2014, 16(12): 1265-1268.
- [19] Moody AR, Murghy RE, Morgan PS, et al. Characterization of complicated carotid plaque with magnetic resonance direct thrombus imaging in patients with cerebral ischemia. *Circulation*, 2003, 107(24): 3047-3052.
- [20] Xu X, Ju HY, Wang XJ, et al. Quantitative evaluation of superficial calcification and stability of carotid atherosclerotic plaque by high-resolution 3.0 T MRI. *Academic Journal of Second Military Medical University*, 2008, 29(12): 1483-1486. 徐贤, 具海月, 王新江, 等. 3.0 T高分辨MR对颈动脉粥样硬化斑块表面钙化与斑块稳定性的量化分析. *第二军医大学学报*, 2008, 29(12): 1483-1486.
- [21] Parmar JP, Rogers WJ, Mugler JP, et al. Magnetic resonance imaging of carotid atherosclerotic plaque in clinically suspected acute transient ischemic attack and acute ischemic stroke. *Circulation*, 2010, 122(20): 2031-2038.
- [22] Falk E. Coronary thrombosis: pathogenesis and clinical manifestations. *Am J Cardiol*, 1991, 68(7): 28-35.
- [23] Young VE, Sadat U, Gillard JH. Noninvasive carotid artery imaging with a focus on the vulnerable plaque. *Neuroimaging Clin N Am*, 2011, 21(2): 391-405.